






Адгезивность




Вязкость



Текущность



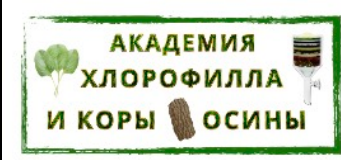Однородность



Пластичность



Плотность



Научно-практический журнал
СТОМАТОЛОГИЧЕСКОГО МАГАЗИНА

«РОМАШКА»

А
К
А
Д
Е
М
И
Я

Х
Л
О
Р
О
Ф
И
Л
Л
А

И
К
О
Р
Ы
О
С
И
Н
Ы

* свойства изучаемого препарата - гелевых форм комбинированных составов синтетических и природных компонентов «Фитоидент»® упомянуты в настоящей статье

Выходные данные:

Научно-практический журнал
"АКАДЕМИЯ ХЛОРОФИЛЛА
И КОРЫ ОСИНЫ»

Препринт статьи журнала №1

Носова М.А., Шаров А.Н. и др.


«Оценка сравнительной эффективности однократной экспозиции гелевой формы комбинированных составов при установке формирователей десневой манжеты в имплантат одновременно с мукогингивальной пластикой аутооттрансплантатом. Клиническое исследование»

Напечатано на правах рукописи


ПИ №ФС 77-84912 (03.03.2023)

Распространяется по подписке и в электронном виде на сайте

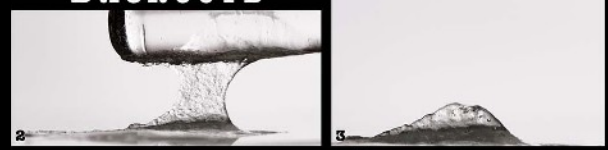
Выпускается ежеквартально



Адгезивность



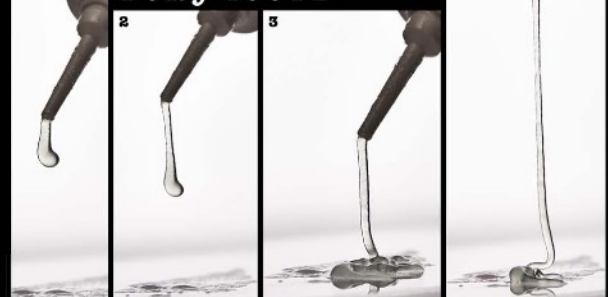
Вязкость



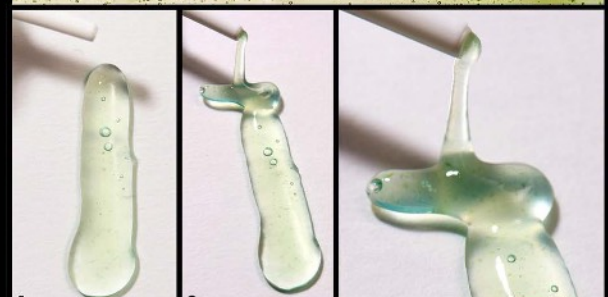Консистенция



Текущность



Однородность



Пластичность




Плотность



Оценка сравнительной эффективности однократной экспозиции гелевой формы комбинированных составов «Фитодент»® при установке формирователей десневой манжеты в имплантат одновременно с муко-гингивальной пластикой аутотрансплантатом. Клиническое исследование



Носова М.А.¹
Соискатель ученой степени кандидата медицинских наук, СамГМУ, Самара. Врач-стоматолог-хирург-пародонтолог, Санкт-Петербург
mashanosova2013@gmail.com



Панцуля В.Г.²
PhD, челюстно-лицевой хирург, стоматолог-ортопед, лектор УЦ «Дентал Гуру», эксперт международного центра MINEC; опинион-лидер Impro, Megagen, Москва
vitalforce@rambler.ru



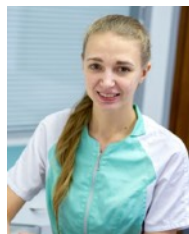Шаров А.Н.³
Провизор, фармаколог, частный научный исследователь, Генеральный директор ООО «Стоматологический магазин «РОМАШКА» (Санкт-Петербург); Консультант по материалам «ЛИОПЛАСТ»
me@sharovalex.ru



Михайлова Е.С.⁴
д.м.н., доцент, выполняющий лечебную работу кафедры Терапевтической стоматологии ФГБОУ ВО СПбГУ; Генеральный директор клиники «Классика», Санкт-Петербург
e.mikhailova@spbu.ru



Ризаева С.М.⁵
д.м.н., профессор кафедры Факультетской ортопедической стоматологии ТашГСИ; Директор стоматологической клиники Crystal Dental Light, Ташкент
rizaeva_sevara@mail.ru



Привалова К.А.⁶
Клинический ординатор кафедры хирургической стоматологии ПСПбГМУ им. И.П. Павлова, Санкт-Петербург
[kseniapivalova969@gmail.com](mailto:kсениaпривалова969@gmail.com)

РЕЗЮМЕ

¹ Самарский Государственный медицинский университет, Самара, Российская Федерация

² Международный учебный центр «Дентал Гуру», Москва, Российская Федерация

³ ООО «Стоматологический магазин «РОМАШКА», Санкт-Петербург, Российская Федерация

⁴ Санкт-Петербургский Государственный университет, Санкт-Петербург, Российская Федерация

⁵ Ташкентский Государственный стоматологический институт, Ташкент, Узбекистан

⁶ Первый Санкт-Петербургский Государственный медицинский университет им. И.П. Павлова, Санкт-Петербург, Российская Федерация

Ключевые слова:

медные производные хлорофилла, формирователь десны, экстракт коры осины, однократная экспозиция геля, дигидрохверцетин, покрывной абатмент

Редакция журнала:

Санкт-Петербург, Невский пр., 46,
+7 (812) 642-16-12,
+7 (964) 342-16-12
hamomilla.rf@gmail.com
hamomilla.shop, hamomilla.ru,
хамомилла.рф.

Для цитирования: Носова М.А., Панцуля В.Г., Шаров А.Н., Михайлова Е.С., Ризаева С.М., Привалова К.А. Оценка сравнительной эффективности однократной экспозиции гелевой формы «Фитодент»® комбинированных составов при установке формирователей десневой манжеты в имплантат одновременно с муко-гингивальной пластикой аутотрансплантатом. Клиническое исследование.

Установка формирователя десневой манжеты (ФДМ) - неотъемлемый компонент протокола протезирования зубов с опорой на имплантаты, выполняемый на различных этапах хирургической части реабилитации. Эволюция этого направления достигла максимальной адаптации формы, размера и объема ФДМ: сегодня в большинстве клинических случаев используют индивидуальный ФДМ точно соответствующий персональной анатомии конкретного пациента [1, 2, 3].

ФДМ может быть установлен непосредственно сразу после имплантации: одномоментный протокол; или спустя 4-5-6 месяцев, в зависимости от состояния окружающих тканей и дополнительных пластических манипуляций, в рамках отдельного хирургического этапа: двухэтапный протокол. При этом в области ФДМ может быть установлен аутотрансплантат для создания объема мягких тканей десны, что увеличивает срок заживления за счет интеграции аутотрансплантата и регенерации мягких тканей в этой области. Назначение ФДМ: моделирование десневого контура, высоты, формы и объема мягких тканей десны в области будущей ортопедической конструкции для адекватной анатомии мягких тканей вокруг временного и постоянного протеза на имплантате(-тах), его функции и эстетики [4].

В литературе есть данные об эффективности применения внутрь шахты имплантата препаратов с антисептиками (раствор, гель) на различных этапах протезирования для профилактики бактериальной контаминации и снижения риска развития периимплантита и мукозита. При этом препарат контактирует со структурами имплантата и ортопедических компонентов, и в крайне незначительной степени с мягкими тканями десны. Нет данных о влиянии на заживление мягких тканей десны и целенаправленном применении каких-либо препаратов для регенерации десневой манжеты, в том числе в области ФДМ [5, 6, 7].

В среднем формирование десневой манжеты над имплантатом происходит в период 10-14 дней. При этом применение антисептического компонента хлоргексидина (ХГ) является предпочтительным, а концентрация 0,12% - оптимальной, так как оказывает бактерицидный эффект и в условиях фактической консервации под ФДМ сохраняет эффективность в течение необходимого времени [8, 9].

Уже имеется опыт применения геля с хлорофиллом и ХГ 0,12% при хирургическом лечении рецессий десны, в том числе превентивно у ортодонтических пациентов. Гель показал отличный результат заживления мягких тканей десны в ранние сроки после хирургических операций с высокими качественными характеристиками мягких тканей [9, 10].

Уже имеется опыт применения геля с корой осины и дигидрохверцетином (ДКВ) у пациентов с пародонтитом легкой и средней степеней тяжести после профессиональной гигиены и санации. Гель показал высокие показатели противовоспалительного, регенерирующего и кровоостанавливающего действия [11, 12, 13].

Научный и практический интерес представляет оценка временных параметров репарации и васкуляризации в месте установки ФДМ после однократного применения геля и без него в условиях одинакового дизайна исследования (у одного и того же пациента), а также оценка состояния десневой манжеты на разных сроках заживления. Растительные комплексы, обладающие антисептическим действием, сопоставимые по спектру и эффективности в последние годы зарекомендовали себя как способные заместить классическую «стандартную» антисептическую терапию [14, 15, 16, 17].

Цель исследования - оценить эффективность однократного применения гелевых форм комбинированных

составов с химическим антисептиком хлоргексидином 0,12% и без него при установке формирователя десны в имплантат сочетанно с муко-гингивальной пластикой аутотрансплантатом у пациентов в условиях одного дизайна исследования.

Группы исследования:

1. Контрольная группа. Пациенты, которым при установке ФДМ проводили только однократную ирригацию внутренней шахты имплантата раствором антисептика ХГ 0,12%.

2. Группа сравнения. Пациенты, которым при установке ФДМ проводили ирригацию внутренней шахты имплантата раствором антисептика ХГ 0,12% и однократно применяли Гель №1 комбинированного состава с ХГ 0,12%.

3. Группа исследования. Пациенты, которым при установке ФДМ проводили ирригацию внутренней шахты имплантата раствором антисептика ХГ 0,12% и однократно применяли Гель №2 комбинированного состава без химического антисептика с экстрактом коры осины и дигидрохверцетином (ДКВ).

Все испытуемые были практически здоровыми, имели вторичную адентию в различных участках зубных рядов, в количестве 2-4 зуба. Все пациенты были санированы до имплантации, на момент раскрытия имплантатов гигиенические статусы в пределах нормы, испытуемые жалоб не предъявляли. Всем проводилось обследование фенотипических показателей по Таблице Фенотипического планирования (М.А. Носова, А.Н. Шаров, 2017).

Дизайн муко-гингивальной пластики в области ФДМ:

1. Формирование расщепленного принимающего ложа в слизисто-надкостничном лоскуте (СНЛ) вестибулярно скальпелем 15с или обоюдоострым скальпелем,

2. Контроль корректности расщепления СНЛ тоннельным распатором,

3. Забор аутотрансплантата с неба или бугра верхней челюсти прямым доступом,

4. Ушивание донорской зоны резорбируемыми швами,

5. Деэпителизация свободного десневого трансплантата скальпелем,

6. Фиксация свободного деэпителизованного десневого трансплантата швами к принимающему ложу,

7. Установка ФДМ в имплантат рукой без контроля вращательного усилия.

Дизайн применения геля в исследовании:

1. Установка ФДМ после имплантации без муко-гингивальной пластики (контроль реакции на операцию муко-гингивальной пластики);

2. Установка ФДМ после имплантации с муко-гингивальной пластикой (установка аутотрансплантата вестибулярно интрагингивально с фиксацией его швами).

Во всех случаях гель применяли на втором хирургическом этапе установки ФДМ двухэтапного протокола хирургической части протезирования зубов на имплантатах.

Протокол применения геля (Рис. 1):

1. Полнослойный разрез скальпелем 15с над винтом-заглушкой имплантата,
2. Удаление винта-заглушки имплантата,
3. Ирригация внутренней шахты имплантата раствором антисептика хлоргексидина 0,12%,
4. Нанесение на ФДМ гелевой формы из носика тубы-дозатора,

5. Фиксация ФДМ в имплантате рукой без контроля усилия,
6. Гель обильно наносился на винтовую и контактную с десневой манжетой части ФДМ; порция геля, вышедшего на поверхность по краям ФДМ, распределялась гладилкой по маргинальному краю десны вокруг ФДМ.

Рис. 1. Протокол применения геля

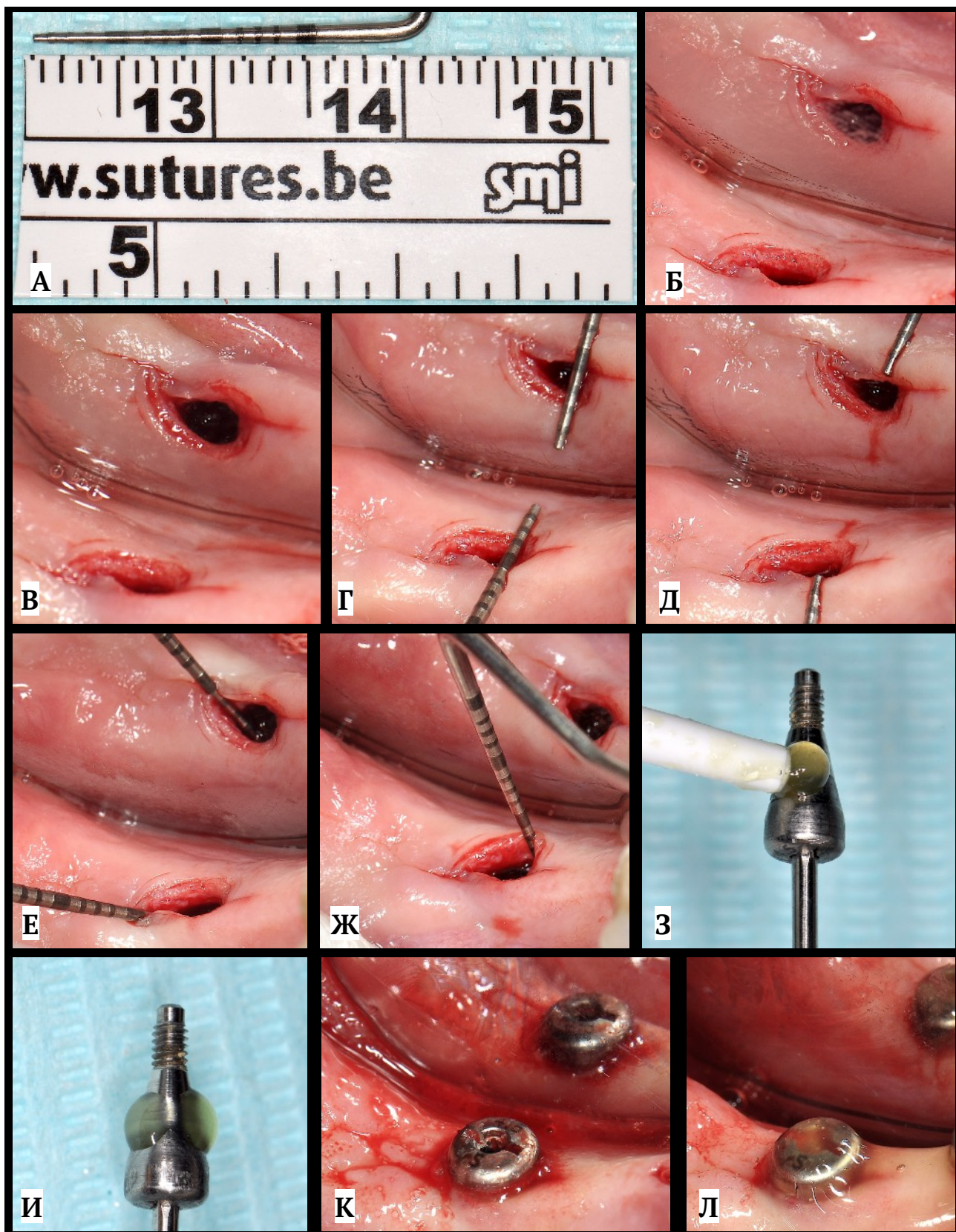


Рис.1 А. Средство измерения - пародонтальный зонд; Б. Десневая манжета после раскрытия имплантата; В. Десневая манжета после раскрытия имплантата; Г. Измерение ширины десны орально в мм; Д. Измерение ширины десны вестибулярно в мм; Е. Измерение высоты десны вестибулярно в мм; Ж. Измерение высоты десны орально в мм; З. Нанесение геля из тубы-дозатора с канюлей на ФДМ; И. ФДМ с гелем перед установкой в имплантат; К. ФДМ установлен в имплантат, часть геля выступила наружу; Л. Распределение части геля по маргинальному краю десны

Составы гелей в исследовании (Рис. 2):

Гель №1 с ХГ 0,12% представляет собой гелевую компо-зицию активных компонентов:

1. Натрий медь хлорофиллин,
2. Хлоргексидина гидрохлорид 0,12%,
3. Альгинат натрия,
4. Д-пантенол,
5. Аллантоин,
6. Экстракт пихты,
7. Метил салицилат,
8. Ментол,
9. Эвгенол;

и компонентов гелевой основы:

10. Сорбитол,
11. Вода,
12. Гидрогенизированное касторовое масло,
13. Гидроксиэтилцеллюлоза,
14. Метилпарабен,
15. Пектин,
16. Ароматизатор «Пектраль».

Гель №2 с корой осины и ДКВ представляет собой гелевую композицию активных компонентов (**Патент РФ №2733718**):

1. Натрий медь хлорофиллин,
2. Экстракт коры осины,
3. Альгинат натрия,
4. Дигидрокверцетин (ДКВ),
5. Д-пантенол,
6. Аллантоин,
7. Экстракт пихты,
8. Метил салицилат,
9. Ментол,
10. Эвгенол;

и компонентов гелевой основы:

11. Сорбитол,
12. Вода,
13. Гидрогенизированное касторовое масло,
14. Гидроксиэтилцеллюлоза,
15. Метилпарабен,
16. Пектин,
17. Ароматизатор «Пектраль».

Рис. 2. Компоненты гелевых форм в исследовании и форма выпуска

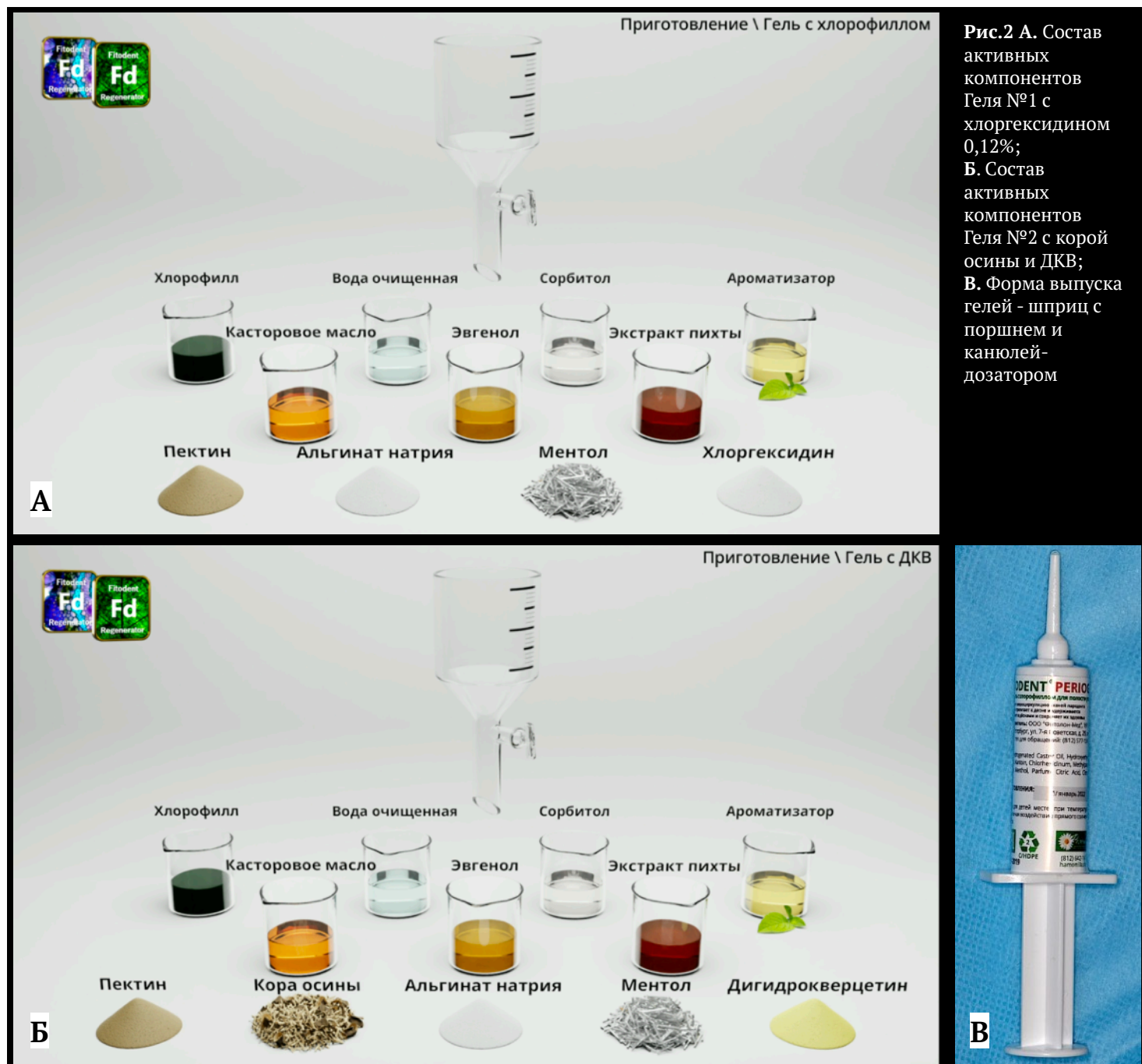


Рис. 2 А. Состав активных компонентов Геля №1 с хлоргексидином 0,12%;
 Б. Состав активных компонентов Геля №2 с корой осины и ДКВ;
 В. Форма выпуска гелей - шприц с поршнем и канюлей-дозатором

Форма выпуска обеих гелевых форм - пластиковый шприц-дозатор с поршнем и канюлей для точечного контролируемого нанесения с защитным колпачком.

Не смотря на разные составы, обе гелевые формы обладают рядом общих уникальных свойств (Рис. 3):

1. Адгезивность - способность прилипать к высушенным поверхностям биологического или не биологического происхождения,

2. Вязкость - при выдавливании гель выделяется единой непрерывной струей, сохраняющей свою целостность даже на значительной длине,

3. Текучесть - при выдавливании масса геля тянется и способствует выделению

дополнительной порции геля подобно жидкости,

4. Однородность - вся масса геля имеет одинаковые распределенные по всему объему включения твердых компонентов и пузырьки воздуха,

5. Плотность - при выдавливании гель образует оформленную массу, которая при сдавливании не уменьшается в объеме,

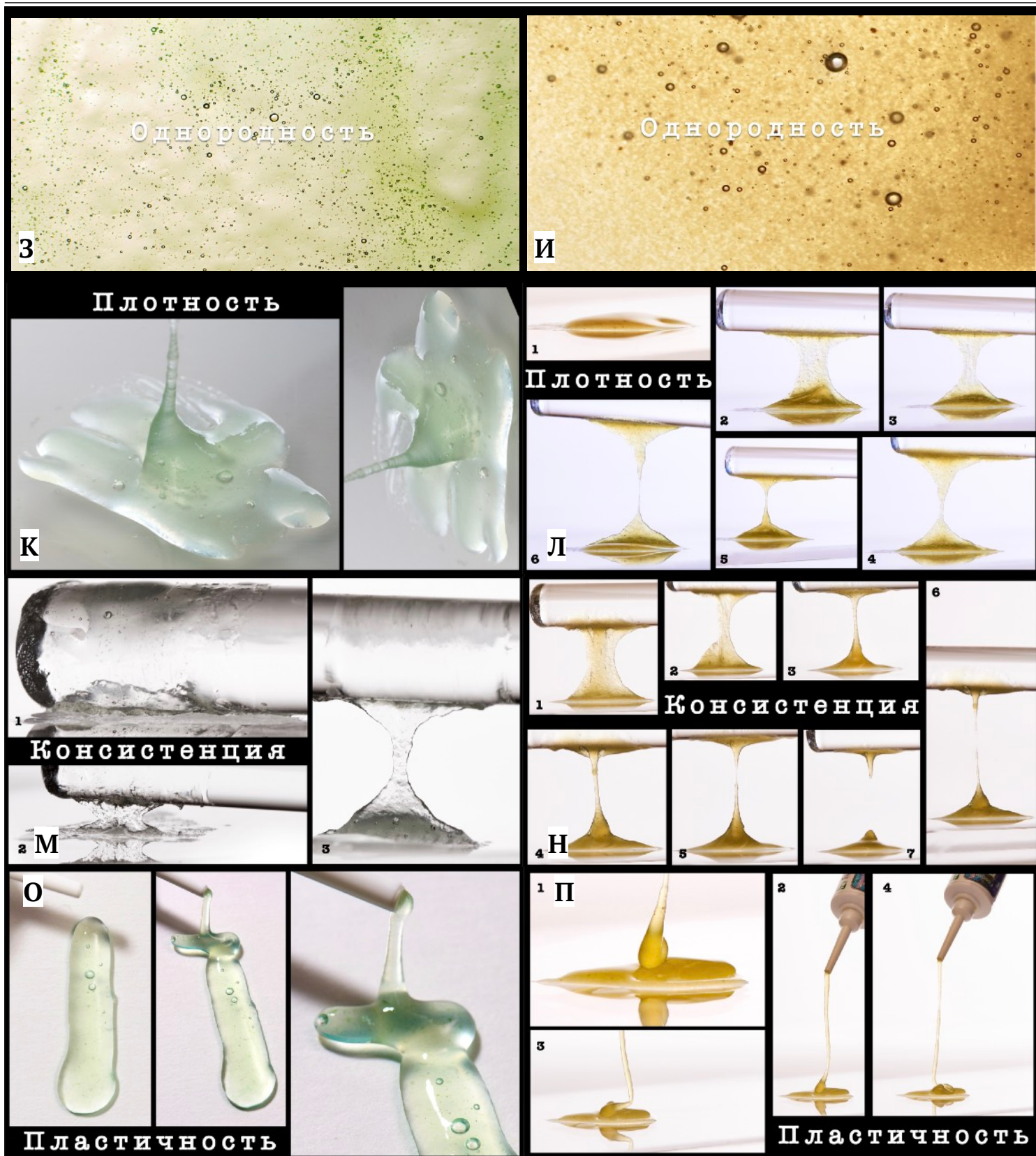
6. Консистенция - гель длительное время сохраняет степень густоты и механические характеристики, не подвергается деформации от температуры в полости рта,

7. Пластичность - после нанесения геля масса сохраняет форму и объем длительное время.

Рис. 3.
Физические свойства гелевых форм в исследовании

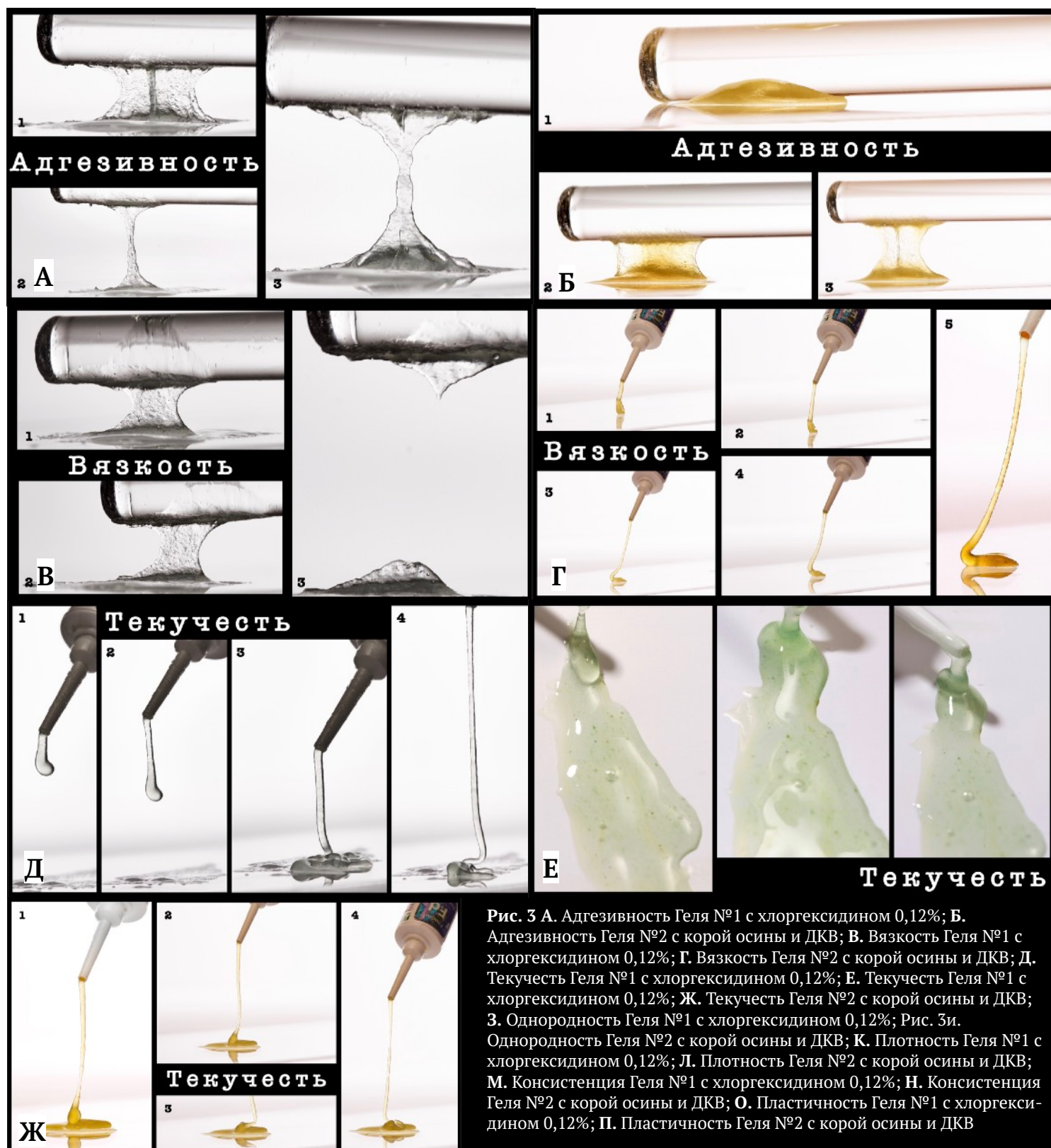

Рис. 3 А. Адгезивность Геля №1 с хлоргексидином 0,12%; **Б.** Адгезивность Геля №2 с корой осины и ДКВ; **В.** Вязкость Геля №1 с хлоргексидином 0,12%; **Г.** Вязкость Геля №2 с корой осины и ДКВ; **Д.** Текучесть Геля №1 с хлоргексидином 0,12%; **Е.** Текучесть Геля №1 с хлоргексидином 0,12%; **Ж.** Текучесть Геля №2 с корой осины и ДКВ; **З.** Однородность Геля №1 с хлоргексидином 0,12%; **Рис. 3и.** Однородность Геля №2 с корой осины и ДКВ; **К.** Плотность Геля №1 с хлоргексидином 0,12%; **Л.** Плотность Геля №2 с корой осины и ДКВ; **М.** Консистенция Геля №1 с хлоргексидином 0,12%; **Н.** Консистенция Геля №2 с корой осины и ДКВ; **О.** Пластичность Геля №1 с хлоргексидином 0,12%; **П.** Пластичность Геля №2 с корой осины и ДКВ



Все физические качества гелей вместе обеспечивают прочную герметизацию зоны экспозиции под ФДМ с плотным контактом с окружающими мягкими тканями, а излишки гелевых форм выделяются наружу без образования пустот в зонах контакта.

При нанесении на высушенный участок десны или слизистой в полости рта гелевая форма образует пленку и не смывается слюнной жидкостью до 3,5 часов.

За период 2020-2022 годов были установлены 67 имплантатов 27-ми пациентам: 22 - в группе

контроля, 24 в группе сравнения и 21 в группе исследования.

Результаты оценивали на 7-ой и 10-ый дни по клиническим визуализируемым и измеримым показателям. Для оценки результатов в динамике разработана анкета осмотра и оценки состояния десневой манжеты под ФДМ (Таблица 1):

Способы оценки показателей:

1. Все измерения выполнялись градуированным пародонтальным зондом,

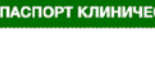
АКАДЕМИЯ ХЛОРОФИЛЛА И КОРЫ ОСИНЫ   	Пациент ФИО Patient's name			
	Врач ФИО Doctor's name			
	Дата/Date	Комментарий		
	№ Случая/Case No.	Результат на: 4, 7, 10 день		
	№ Зуба/Tooth No. № ФДМ/GNA No.	Описание Фото есть/нет		
ПАСПОРТ КЛИНИЧЕСКОГО ПРИМЕНЕНИЯ ГЕЛЯ ФИТОДЕНТ ПЕРИОГЕЛЬ НА ФОРМИРОВАТЕЛЬ ДЕСНЫ: ГЕЛЬ С ХГ 0,12%/ ГЕЛЬ С ДКВ				
Критерии/Срок	Исходное состояние	4-ый день	7-ой день	10-ый день
Цвет тканей (Розовый, Бледно-розовый, Умеренно-гиперемированный, Ярко-гиперемированный, Цианотичный)				
Вертикальный объём десны (от края эпителия до заглушки), мм				
Горизонтальный объём прикреплённой десны в 2-х точках (вестибулярно и орально), мм				
Тургор тканей (Плотный, Умеренно-плотный, Рыхлый)				
Биотип десны (Сверх-толстый, толстый, средний, тонкий)				
Мацерация (Да/Нет)				
Флотация (Да/Нет)				
Отек тканей (Да/Нет, Умеренный, Выраженный, в пределах МГГ, выходит за пределы МГГ)				
Наличие налёта (Да/Нет, Фибриновый, Белый, Жёлтый)				
Наличие отделяемого (Да/Нет, Серозное, Гнойное)				

Таблица 1.
Анкета осмотра
и оценки
состояния
десневой
манжеты под
ФДМ

2. Тургор десны определялся обратной стороной зонда кратковременным нажатием на внутреннюю часть десневой манжеты,
3. Цвет десны, отек, налет, отделяемое, мацерация, флотация десневого края определялись визуально.

Клинический пример №1 применения Геля №1 с ХГ 0,12% (Рис. 4):

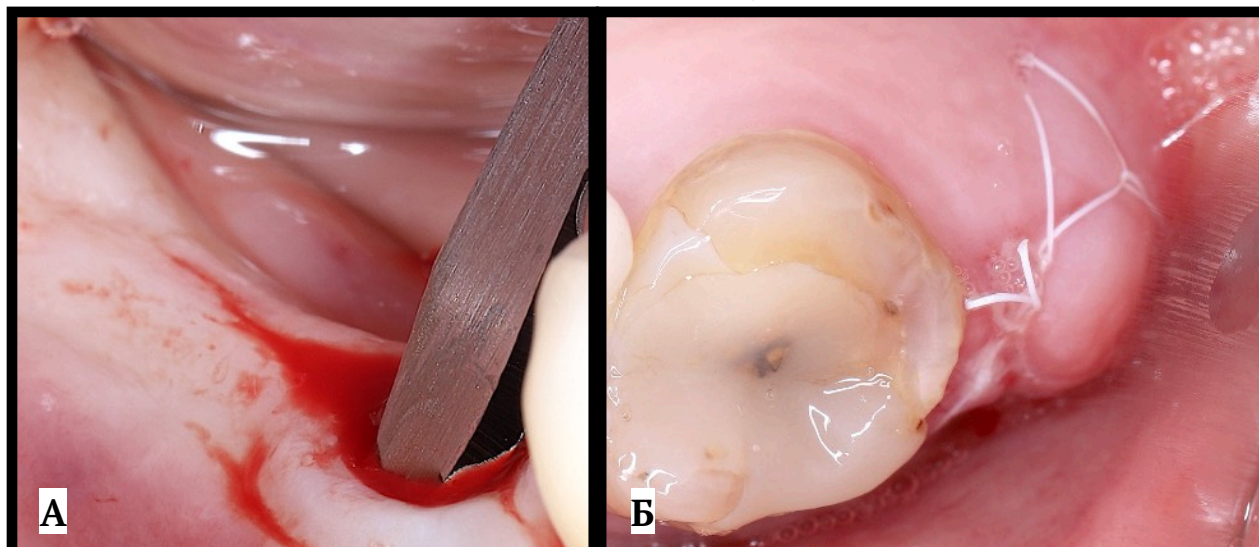
В клинику обратилась пациентка 47 лет, с жалобами на отсутствие 44-го и 45-го зубов. По составленному плану ортопедической реабилитации на имплантатах была проведена операция установки дентальных имплантатов в позиции 44-го и 45-го зубов. Через 4,5 месяца был проведен второй хирургический этап - раскрытие имплантатов и установка ФДМ.

Данные объективного обследования на момент наступления второго хирургического этапа (зафиксированы в анкете осмотра и оценки состояния десневой манжеты под ФДМ):

- мягкие ткани в области имплантатов бледно-розового цвета,
- тургор десны плотный,
- мацерация и флотация отсутствуют,
- объём мягких тканей вестибулярно 2,5 мм, орально 2 мм,
- высота от шейки имплантата до края десны 3 мм.

На этапе раскрытия имплантатов была проведена аугментация мягких тканей с применением свободного десневого дээпителизи-рованного трансплантата (СДДТ), установленного вестибулярно в расщепленный слизисто-надкостничный лоскут. СДДТ был зафиксирован швами,

Рис. 4.
Фотопротокол
раскрытия
имплантатов и
установки ФДМ
с пластикой
десны



Гель №1 с ХГ 0,12% однократно нанесли на ФДМ в позиции 44-го зуба. ФДМ в области 45-го зуба был установлен в имплантат без экспозиции геля.

Пациентка была назначена на осмотр через 7 дней после операции.

Ведение пациента. В день операции до раскрытия имплантата был назначен цитиризин гидрохлорид внутрь однократно для профилактики реактивного отека тканей. В течение 7-ми дней пациент использовал для повседневной гигиены полоскание с медными производными хлорофилла и корой осины.

При болях было предписано принимать нимесулид или мелоксикам. Болей не было ни в день манипуляций, ни в последующие дни.

При осмотре через 7 дней выявлены:

- 100%-ная эпителизация периимплантных тканей,
- десневая манжета полноценная сформированная,
- мацерации, флотации не выявлено,
- тургор тканей плотный,
- цвет десны в области ФДМ нормальный розовый.

Отмечается увеличение объема мягких тканей вестибулярно до 4.5 мм, орально до 3 мм, высота от шейки имплантата 5 мм. В области, где применялся Гель №1 с ХГ 0,12% отсутствовала кровоточивость мягких тканей, полностью сформированной оказалась зона эпителиального и соединительнотканного прикрепления.

Пациентка также отмечала значительное улучшение в заживлении мягких тканей на верхней челюсти в зоне забора аутоотрансплантата после применения ополаскивателя с корой осины и медными производными хлорофилла на 3-ий день после операции: напряжение, дискомфорт и неприятные ощущения прошли.

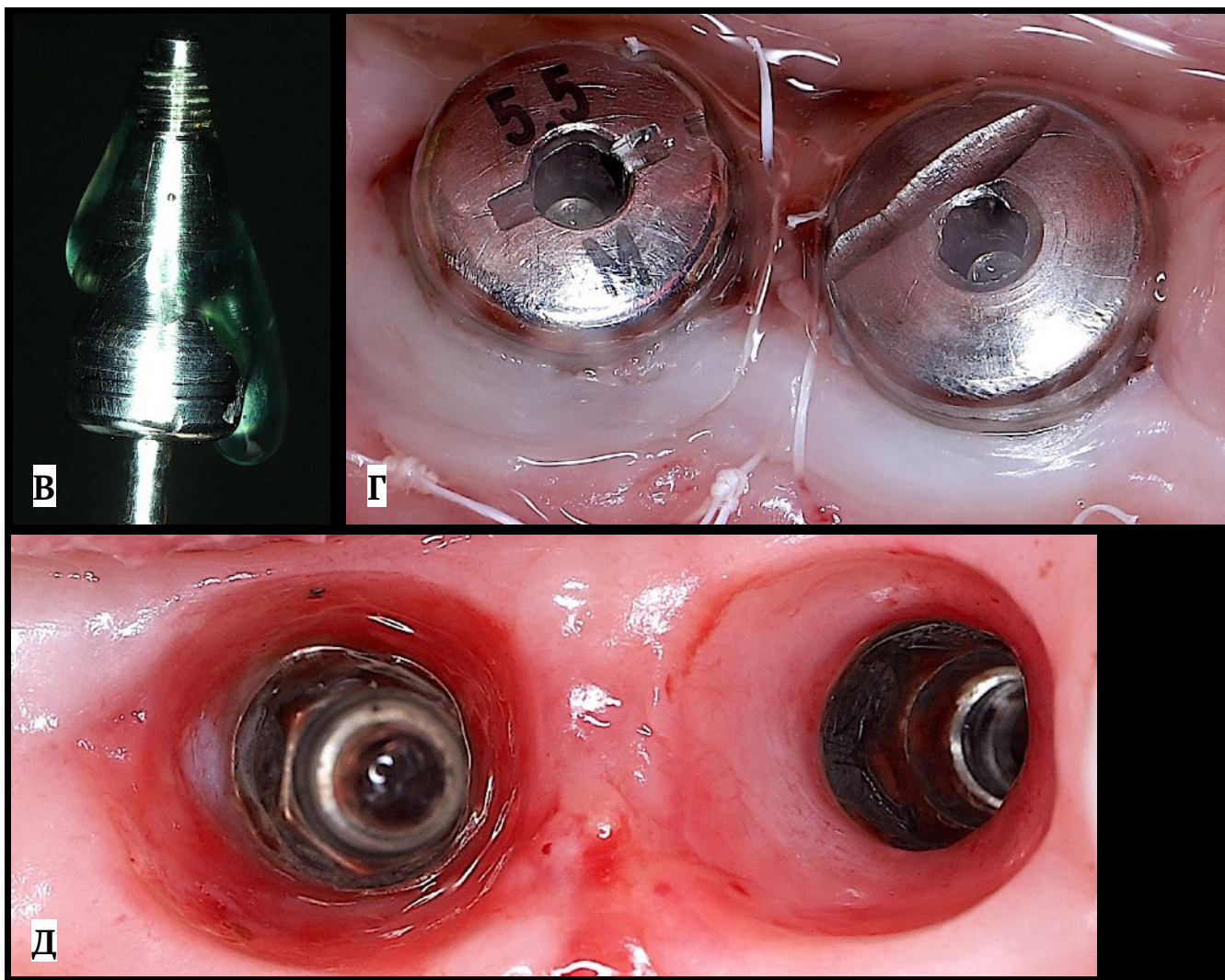


Рис. 4 А. Полнослойный разрез по середине альвеолярного отростка для раскрытия имплантатов; Б Бугор верхней челюсти - зона забора СДДТ; В. Нанесение на внутримплантную часть ФДМ Геля №1 с ХГ 0,12%; Г. Установлены ФДМ с фиксацией СДДТ швами вестибулярно; Д. Клиническая картина в полости рта на 7-ой день: структура десневого овоида выполнена полнослойным эпителием с образованным ороговевающим слоем (справа); наблюдается мацерация от механического воздействия ФДМ в связи с недостаточной эпителизацией СДДТ (слева)

Клинический пример №2 применения Геля №2 с корой осины и ДКВ (Рис. 5, Таблица 2):

В клинику обратилась пациентка 37 лет, без вредных привычек. Жалобы на визуализацию заглушки дентального имплантата, ранее установленного в другой клинике, и недостаточный объем мягких тканей, в зоне проведенной имплантации. Со слов пациентки, имплантаты были установлены около 5 месяцев назад.

Объективно: ткани пародонта бледно-розового цвета, тургор умеренно-плотный, флотация десны в области имплантата в позиции 24-го зуба и визуализация заглушки, имплантат в позиции 25-го зуба полностью погружен под мягкие ткани, мацерации тканей не выявлено, объем периимплантных тканей в области 24-го зуба вестибулярно 2,5 мм, орально 2 мм, от шейки имплантат 0 мм, в области 25-го зуба вестибулярно 3,5 мм, орально 3 мм, от шейки имплантата 3 мм, отмечается дефицит мягких тканей десны. Был проведен второй хирургический этап, с аугментацией перимплантных тканей с применением СДДТ и развернутого лоскута на ножке по П. Палаччи. СДДТ был установлен в расщепленный слизисто-надкостничный лоскут в области 24-го зуба, в области 25-го зуба и межимплантного сосочка, был ротирован по технике П. Палаччи. На ФДМы были однократно нанесены гели разного состава и ФДМы установлены в имплантаты.

Ведение пациента. В день операции до раскрытия имплантата был назначен цитиризина гидрохлорид внутрь

однократно для профилактики реактивного отека тканей. В течение 7-ми дней пациент использовал для повседневной гигиены полоскание с медными производными хлорофилла и корой осины. При болях было предписано принимать нимесулид или мелоксикам. Болей не было ни в день манипуляций, ни в последующие дни.

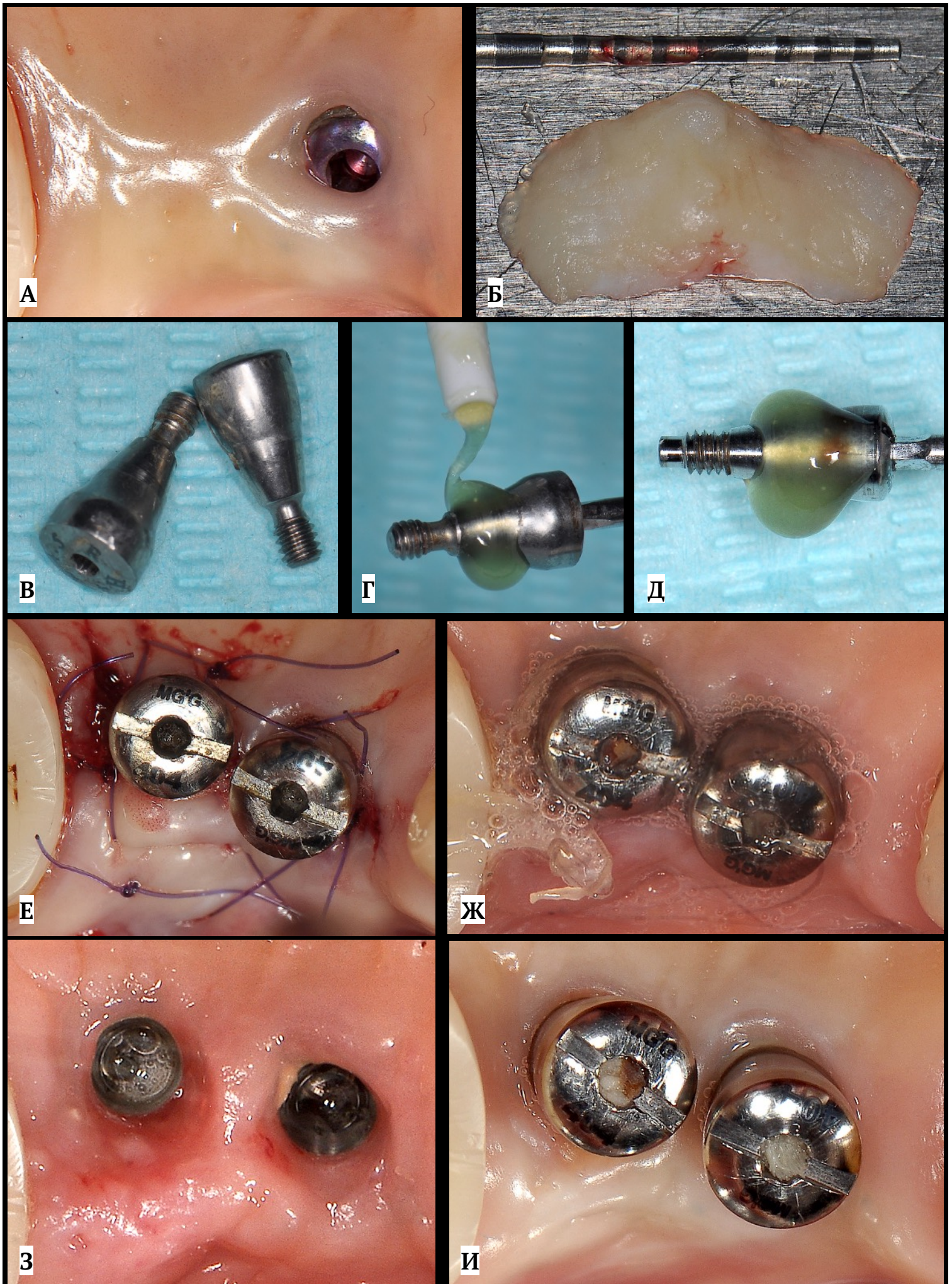
При осмотре на 7-е сутки после операции:

- эпителизация 90%,
- флотации десны и мацерации не выявлено,
- ткани нормального розового цвета,
- отек умеренный в пределах муко-гингивальной границы,
- отделяемого нет.

При осмотре на 10-е сутки после операции:

- 100% эпителизация,
- отека, флотации десны, мацерации - не выявлено,
- тургор десны плотный.

В области 24-го зуба вестибулярно объем тканей 4 мм, орально 3 мм, высота от шейки имплантата 3 мм; в области 25-го зуба вестибулярно 4,5 мм орально 4 мм, высота от шейки имплантата 5 мм.



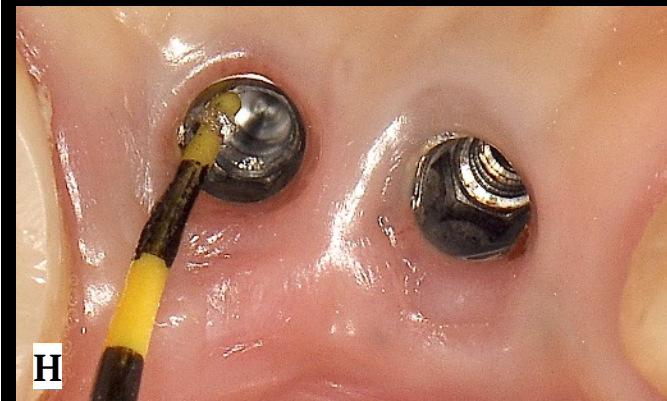
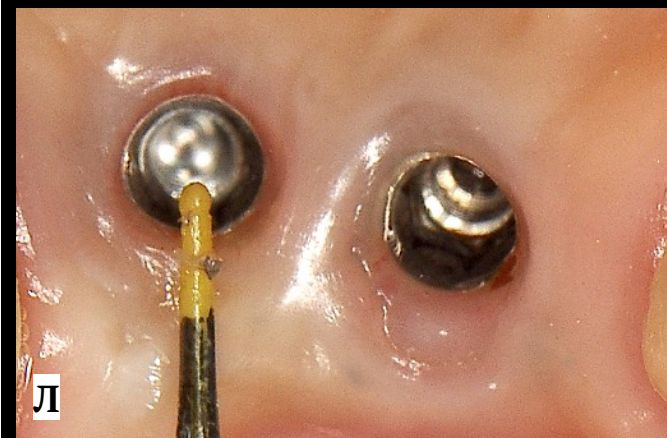
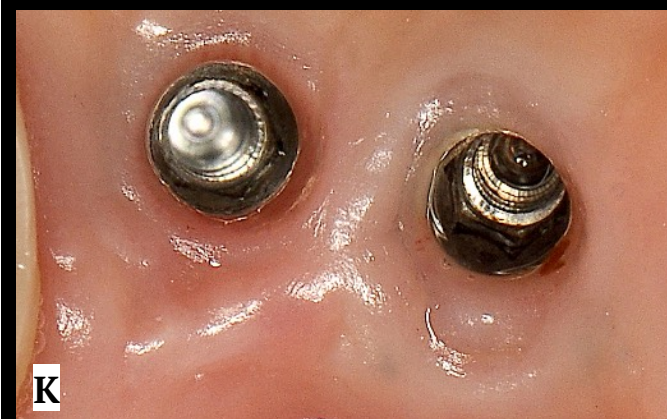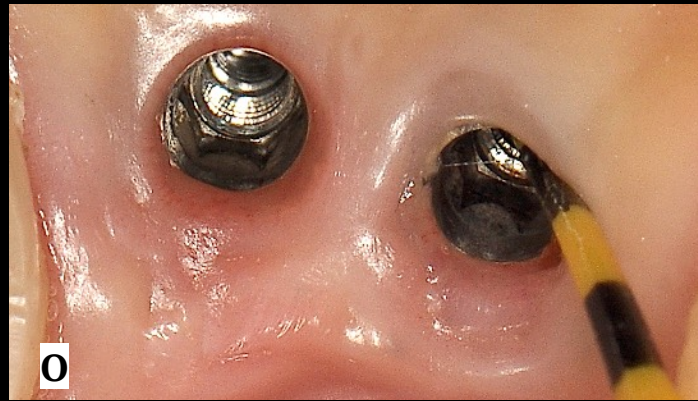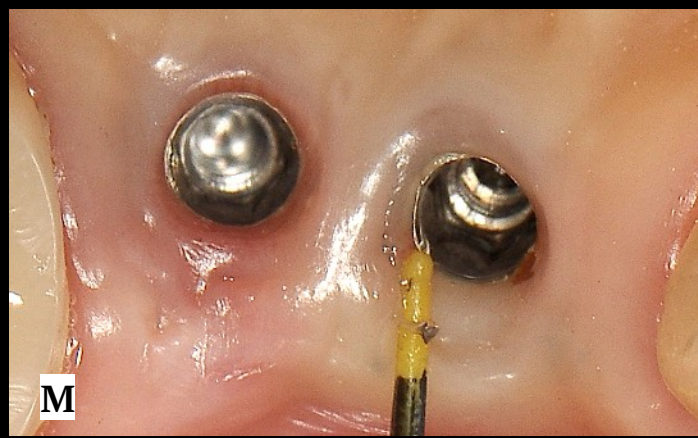


Рис. 5 А. Исходная клиническая картина: оголение заглушки имплантата 24-го зуба; Б. Свободный деэпителизированный аутотрансплантат с неба верхней челюсти; В. Формирователи десневой манжеты; Г. Нанесение на внутримплантную часть ФДМ Геля №2 с корой осины и ДКВ; Д. ФДМ с гелем перед установкой в имплантат; Е. Установлены ФДМ с фиксацией СДДТ швами вестибулярно; Ж. Клиническая картина в полости рта через 7 дней; З. Состояние периимплантных тканей через 7 дней; И. Клиническая картина в полости рта через 10 дней; К. Состояние периимплантных тканей через 10 дней; Л. Измерение вестибулярного объема десны в области 25-го зуба; М. Измерение вестибулярного объема десны в области 24-го зуба; Н. Измерение высоты десны в области 25-го зуба; О. Измерение высоты десны в области 24-го зуба



ПАСПОРТ КЛИНИЧЕСКОГО ПРИМЕНЕНИЯ ГЕЛЯ ФИТОДЕНТ ПЕРИОГЕЛЬ ПОД ФОРМИРОВАТЕЛЬ ДЕСНЫ: ГЕЛЬ С ХГ 0,12%

Пациент ФИО			
Врач ФИО			
Дата		Комментарий	Комментарий
№ Случая	2	Результат на: 7, 10 день	Результат на: 7, 10 день
№ Зуба	24		
№ ФДМ			
Критерии/Срок	Исходное состояние	7-ой день	10-ый день
Цвет тканей (Розовый, Бледно-розовый, Умеренно-гиперемированный, Ярко-гиперемированный, Цианотичный)	Бледно-розовый	Р	Р
Вертикальный объем десны (от края эпителия до заглушки), мм	0	3	4
Горизонтальный объем прикреплённой десны в 2-х точках (вестибулярно и орально), мм	В-2 О-1	В-4 О-2,5	В-4,5 О-3
Тургор тканей (Плотный, Умеренно-плотный, Рыхлый)	УП	УП	П
Биотип десны (Сверх-толстый, толстый, средний, тонкий)	С	С	С
Мацерация (Да/Нет)	-	-	-
Флотация (Да/Нет)	-	-	-
Отек тканей (Да/Нет, Умеренный, Выраженный, в пределах МГГ, выходит за пределы МГГ)	-	У	-
Наличие налёта (Да/Нет, Фибринозный, Белый, Жёлтый)	-	Ф	-
Наличие отделяемого (Да/Нет, Серозное, Гнойное)	-	-	-

Таблица 2. Анкета осмотра и оценки состояния десны клинического примера

ПАСПОРТ КЛИНИЧЕСКОГО ПРИМЕНЕНИЯ ГЕЛЯ ФИТОДЕНТ ПЕРИОГЕЛЬ ПОД ФОРМИРОВАТЕЛЬ ДЕСНЫ: ГЕЛЬ С ХГ 0,12%

Пациент ФИО			
Врач ФИО			
Дата		Комментарий	Комментарий
№ Случая	2	Результат на: 7, 10 день	Результат на: 7, 10 день
№ Зуба	25		
№ ФДМ			
Критерии/Срок	Исходное состояние	7-ой день	10-ый день
Цвет тканей (Розовый, Бледно-розовый, Умеренно-гиперемированный, Ярко-гиперемированный, Цианотичный)	БР	УГ	Р
Вертикальный объём десны (от края эпителия до заглушки), мм	3	5	5
Горизонтальный объём прикреплённой десны в 2-х точках (вестибулярно и орально), мм	В-3 О-3	В-6 О-4	В-6 О-4
Тургор тканей (Плотный, Умеренно-плотный, Рыхлый)	П	УП	П
Биотип десны (Сверх-толстый, толстый, средний, тонкий)	Т	Т	Т
Мацерация (Да/Нет)	-	-	-
Флотация (Да/Нет)	-	-	-
Отек тканей (Да/Нет, Умеренный, Выраженный, в пределах МГГ, выходит за пределы МГГ)	-	У	-
Наличие налёта (Да/Нет, Фибринозный, Белый, Жёлтый)	-	-	-
Наличие отделяемого (Да/Нет, Серозное, Гнойное)	-	-	-

Таблица А. Анкета осмотра и оценки состояния десны в области 24-го зуба

Таблица Б. Анкета осмотра и оценки состояния десны в области 25-го зуба

Результаты исследования и их обсуждение

1. Дизайн установки ФДМ не влияет на срок регенерации мягких тканей десны в области наружной части формирования десневой манжеты: по всей площади контакта десны с формирователем десны (покровным абатментом).

2. Установка свободного аутологичного трансплантата в область формирователя десны увеличивает «биологическую» ширину мягких тканей в сравнительно более глубоком слое соединительной ткани; при этом регенерация во всех случаях происходит в одинаковые сроки, независимо от муко-гингивальной пластики, - то есть влияние в эксперименте на формирование десневой манжеты для протеза на имплантате и создание мягкотканной поддержки ортопедической конструкции с опорой на имплантате (-тах) не взаимосвязанно.

3. Эпителизация в случае однократного применения геля с хлоргексидином 0,12% и геля с корой осины и дигидро-кверцетином наступает в одинаковые сроки, на 7-ой день - в 85% случаев, к 10-му дню в 100% (у пациентов со сравнительно меньшими качественными значениями Фенотипических показателей), так у пациентов:

- астеничной конституции,
- с тонким биотипом десны,
- 1-м или 4-ым типом костной ткани, - до 14 дней.

При этом, все клинические показатели, оцененные в анкете имеют максимальные значения: цвет десны, тургор, горизонтальный и вертикальный объемы; а такие показатели как мацерация, флотация десны, отек тканей, налет и отделяемое, - полностью отсутствуют.

4. В случаях без применения геля эпителизация наступает на 10-ый день в 70% случаев, на 14-ый день в 100% случаев, что соответствует физиологической норме. При этом качественные клинические показатели имеют средние

значения в сравнении с исходным состоянием.

5. Во всех случаях применения геля под ФДМ полная эпителизация наступает в 1,5-2 раза быстрее, чем без применения геля, что позволяет выполнять постоянное или временное протезирование на имплантатах в более ранние сроки.

Применение геля оправдано во всех случаях установки формирователя десневой манжеты в имплантат: обеспечивается профилактика бактериальной контаминации, десневая манжета имеет нормальную структуру, цвет, сосудистое питание; при этом мацерация на контакт с ФДМ отсутствует; заживление мягких тканей десны происходит в более ранние сроки.

Выводы

1. Формирование соединительной ткани в перимплантной зоне происходит в разных слоях мягких тканей десны параллельно и одновременно в нормальные физиологические сроки 10-14 дней. Применение гелевых форм позволяет сформировать перимплантные мягкие ткани под формирователем десны высокого качества и в 1,5-2 раза быстрее, чем без них.

2. Физические свойства гелевых форм способствуют замедленному раскрытию эффектов активных компонентов, как в случае формы с химическим антисептиком в составе (хлоргексидином 0,12%), так и без него.

Результаты применения имеют одинаковые клинические показатели во всех случаях, как совместно с мукогингивальной аугментацией так и без нее.

3. Активные растительные комплексы способны заменить стандартную антисептическую терапию при наличии антибактериальных, антиадгезивных и антибиопленочных свойств, имеют больше перспектив применения за счет отсутствия привыкания бактериальной флоры и возможности применения без ограничений по продолжительности использования.

4. Целесообразно продолжать исследования в направлениях сравнения эффективности гелей различного состава, в том числе с растительными активными комплексами без химических антисептиков; изучения образования микроциркуляторного русла физическими методами анализа, например, доплерографически, и оценки маркеров процессов клеточного дыхания и регенерации на разных сроках после установки ФДМ у пациентов с различными индивидуальными фенотипическими показателями и стоматологическими статусами.

Список литературы / References

1. Панцулая В.Г., Ризаева С.М. Применение модифицированного формирователя десны при немедленной нагрузке на дентальные имплантаты. УДК: 616.21:378.17 (091) (571.1).
2. Fernandes D, Nunes S, Lopez-Castro G, Marques T, Montero J, Borges T. Effect of customized healing abutments on the peri-implant linear and volumetric tissue changes at maxillary immediate implant sites: A 1-year prospective randomized clinical trial. *Clin Implant Dent Relat Res.* 2021;1-13. doi:10.1111/cid.13044.
3. Perez A, Caiazzo A, Valente NA, Toti P, Alfonsi F, Barone A. Standard vs customized healing abutments with simultaneous bone grafting for tissue changes around immediate implants. 1-year outcomes from a randomized clinical trial. *Clin Implant Dent Relat Res.* 2020;22: 42–53. <https://doi.org/10.1111/cid.12871>.
4. Alani A., Corson M. Soft tissue manipulation for single implant restorations. DOI:10.1038/sj.bdj.2011.904.
5. Музычина А.А., Баркова А.В., Барков К.А., Музычина А.В. Эффективность применения герметика Gap seal в профилактике периимплантного мукозита дентального периимплантита у больных с вторичной адентией на всех этапах имплантно-протезной реабилитации. Национальная ассоциация ученых (НАУ) #III(8), 2015 / Медицинские науки, стр. 8-9.
6. Зекий А.О., Зекий О.Е. Патогенная микрофлора и состояние периимплантационных тканей у пациентов с несъемными ортопедическими конструкциями с опорой на внутрикостные имплантаты при использовании герметизирующей силиконовой матрицы.// Институт стоматологии. – 2018. № 1. – С. 1 – 3 УДК 616.314.
7. Фритцемайер К.У. Успешная профилактика периимплантита. Дюссельдорф, Германия., *Dental Tribune*, 4-2015, стр. 28-31.
8. Зверьков А.В., Зузова А.П. Хлоргексидин: прошлое, настоящее и будущее одного из основных антисептиков. Клиническая микробиология, антимикробная химиотерапия, 2013, Том 15, No 4., стр 279-285.
9. Носова М.А., Волова Л.Т., Шаров А.Н., Трунин Д.А., Постников М.А. Хирургическое лечение множественных рецессий десны с комбинированным применением аутотрансплантата и аллогенной лиофилизированной dura mater: клинический случай.

Пародонтология. 2021;26(2):125-136. <https://doi.org/10.33925/1683-3759-2021-26-2-125-136>.

10. Носова М.А., Березина Д.Д., Волова Л.Т., Шаров А.Н., Трунин Д.А., Постников М.А. Эффективность применения аллогенной dura mater для превентивного хирургического лечения образования одиночных и множественных рецессий десны перед ортодонтическим лечением несъемной ортодонтической техникой: клиническое исследование. *Пародонтология.* 2021;26(4):317-326. <https://doi.org/10.33925/1683-3759-2021-26-4-317-326>.

11. Никитенко В.В., Ковалевский А.М., Латиф И.И. Эффективность применения композиции в форме геля с экстрактом коры осины и хлорофиллом для лечения и профилактики воспалительных заболеваний пародонта. мат. Всероссийской научно-практической конференции Теоретические и практические вопросы клинической стоматологии 7–8 октября 2021 – СПб.: Быстрый цвет, 2021 – С. 126–131.

12. Латиф И.И., Ковалевский А.М., Носова М.А., Шаров А.Н., Краева Л.А. Оценка эффективности гелевой композиции для ухода тканями полости рта. *Стоматологическая весна в Белгороде - 2022: Сборник трудов Международной научно-практической конференции к 100-летию МГМСУ. - Белгород: ИД «БелГУ» НИУ «БелГУ», стр. 2022 - 276.*

13. Композиция в форме геля для ухода за тканями полости рта. Ковалевский А.М., Латиф И.И., Ковалевский В.А., Шаров А.Н., Носова М.А., Некрасова В.Б. Патент РФ на изобретение № 2733718 от 06.10.2020.

14. Левицкий А.П., Скидан К.В., Скидан М.И. Применение кварцетина в стоматологии. «Вісник стоматології», No 1, 2010 стр. 81-87, УДК 615.2:615.03-617.089.002.

15. Ковалевский А.М., Латиф И.И. Эффективность применения при заболеваниях пародонта дополнительных жидких средств гигиены полости рта – ополаскивателей с экстрактами растений. *Институт стоматологии.* – 2018. № 4. – стр. 56 – 58.

16. Ковалевский, А.М., Латиф И.И. Сравнительное исследование эффективности применения биоополаскивателей в комплексе с зубной пастой с экстрактом осинового коры. *Институт стоматологии.* – 2019. – № 4. – стр. 121–123.

17. Никитенко В.В., Латиф И.И., Ковалевский А.М. Эффективность применения при хроническом генерализованном пародонтите лечебно-профилактической зубной пасты с растительным экстрактом. *Институт стоматологии.* – 2021.– № 2 (91).– стр. 48 – 49.

Evaluation of the comparative effectiveness a single exposition of the different combination of unique gel form on healing abutment placement together with soft tissue management from autograft for gingiva regeneration. Clinical research

M.A. Nosova¹, V.G. Pantsulaya², A.N. Sharov³, E.S. Mikhailova⁴, S.M. Rizaeva⁵, K.A. Privalova⁶, M.A. Postnikov¹.

¹ Samara State Medical University, Samara, Russian Federation

² «Dental Guru» International Training Center, Moscow, Russian Federation

³ «DENTAL SHOP «HAMOMILLA» LLC, St. Petersburg, Russian Federation

⁴ Saint Petersburg State University, Saint Petersburg, Russian Federation

⁵ Tashkent State Dental Institute (TSDI), Tashkent, Uzbekistan

⁶ Saint Petersburg State Medical University, St. Petersburg, Russian Federation

Relevance. The installation of a gingival former - healing abutment (GF) - is the causal component of the protocol manipulation of implant-prosthetics, used everyday. It used for the individualization of physical parameters of gingiva around implant restoration. GF models the gingival contour, height, shape and volume of the soft tissues around it. There is no research of the effect of soft tissue management inside the healing abutment for the gums; and the direct use anything (liquid, gel and other) for the management of the gingiva under and in contact with implant prosthetics, especially in the area of the GF (healing abutment).

The purpose of the present is the evaluate the effectiveness of a single application of gel forms of different combined compositions: the first with a chemical antiseptic chlorhexidine 0.12%, and the second plant substitutes; in an GF placement in implant with augmentation to autotissue the similar design in one patient.

Materials and methods. The study presents the results of comparing different compositions of gel forms: in one case include the chemical antiseptic chlorhexidine 0.12%, and in the other case, - aspen bark and dihydroquercetinum. The form of the gel base has biological activity and support to better effect of active ingredients. Evaluation of the result of application according to the complex of measurable clinical indicators: color of gingiva, vertical and horizontal volume, turgor and gingival biotype; maceration, edema, the presence of plaque and discharge, floatation of gingiva.

Results. Forms of the gel had using in all cases and of active components the reparation of gingiva in the implant zone occurs 1,5-2 times earlier than without to use of the gel. All values of clinical indications in the case of the use of gel forms have the maximum values of all evaluation parameters.

Conclusion. Exposure of the gel form of any of the two compared compositions is appropriate in all cases of FDM placement, it allows you to form a dense cheap cuff in peri-implant tissues 1,5-2 times faster. The quality of peri-implant tissues in the shaper zone positively differs by measurable clinical values. The use of gels is recommended in all cases of gingiva former placement in combination with gingival augmentation or according to a standard protocol.

Keywords:
copper chlorophyllum derivatives,
gingival former,
aspen bark extract,
single gel exposure,
dihydroquercetinum,
healing abutment

For citation: Nosova M.A., Pantsulaya V.G., Sharov A.N., Mikhailova E.S., Rizaeva S.M., Privalova K.A., Postnikov M.A.. Evaluation of the comparative effectiveness a single exposition of the different combination of unique gel form on healing abutment placement together with soft tissue management from autograft for gingiva regeneration. Clinical research.

ARMY 2023 МЕЖДУНАРОДНЫЙ ВОЕННО-ТЕХНИЧЕСКИЙ ФОРУМ

14-20 АВГУСТА ПАТРИОТ ЭКСПО

Стоматологический магазин «РОМАШКА» приглашает:

Международный военно-технический форум «Армия России 2023» и Выставка «Патриот Экспо»

14-20 августа 2023 года
Московская область, округ Одинцовский, деревня Кубинка, территория парка «Патриот», павильон E, стенд 5C2-2

РОМАШКА
СТОМАТОЛОГИЧЕСКИЙ МАГАЗИН

LYO PLAST

АКАДЕМИЯ ХЛОРОФИЛЛА И КОРЫ ОСИНЫ

РОССИЙСКИЕ КОСТНЫЕ БЛОКИ

АКАДЕМИЯ ХЛОРОФИЛЛА И КОРЫ ОСИНЫ

26-я Международная выставка оборудования, инструментов, материалов и услуг для стоматологии

4-6 апреля 2023 Санкт-Петербург, КВЦ «Экспофорум», павильон Н.
Открытая площадка выставки

Оценка сравнительной эффективности однократной экспозиции гелевой формы комбинированных составов при установке формирователей десневой манжеты в имплантат одновременно с мукогингивальной пластикой аутотрансплантатом. Клиническое исследование



Привалова Ксения Андреевна

Клинический ординатор кафедры хирургической стоматологии СПбГМУ им. И.П. Павлова, Санкт-Петербург

Статьи к докладу:

1. Оценка эффективности однократной экспозиции гелевой формы с медными аналогами хлорофилла и хлоргексидином
2. The effectiveness of a single use of the gel with copper derivatives of chlorophyll and chlorhexidine 0.12% under gingival healing abutment. Clinical research



5 апреля
13:00-13:30

Статьи к докладу:

1. Хирургическое лечение множественных рецессий десны с комбинированным применением аутотрансплантата и аллогенной лиофилизированной dura mater: клинический случай

4 апреля
14:15-14:45



3. Optical Analysis of Implants from the Dura Mater


Носова Мария Александровна

Врач-стоматолог-хирург-пародонтолог поликлиники №40 для творческих работников, Санкт-Петербург
Соискатель ученой степени к.м.н, СамГМУ, Самара



Системный комплексный подход к хирургическому лечению одиночных и множественных рецессий десны с применением аллогенной dura mater. Обзор собственных исследований

Наш подарок выставке Стоматология 2023



СКРИПАЧКА ALISANDRA